УДК 616.25-006.444(.001.33):616-037.756.8

DOI: 10.36604/1998-5029-2021-79-8-20

К ВОПРОСУ РЕФОРМИРОВАНИЯ КЛАССИФИКАЦИИ ТОРАКАЛЬНОГО САРКОИДОЗА

А.В.Леншин, Е.А.Игнатьева, А.В.Ильин, Ю.М.Перельман

Федеральное государственное бюджетное научное учреждение «Дальневосточный научный центр физиологии и патологии дыхания», 675000, г. Благовещенск, ул. Калинина, 22

РЕЗЮМЕ. С начала 50-х годов прошлого столетия были предложены многочисленные классификации саркоидоза, которые в той или иной мере удовлетворяли специалистов на определенных этапах развития медицинских технологий. В настоящее время саркоидоз органов дыхания на основании результатов рентгенологического исследования грудной клетки разделяют на пять стадий (от 0 до IV). Активное внедрение в клиническую практику компьютерной томографии и ее более усовершенствованного варианта – низкодозной мультиспиральной компьютерной томографии (МСКТ) – позволяет осуществлять эффективную диагностику саркоидоза, в том числе и в амбулаторной практике, а также при выполнении активного скрининга и при динамическом наблюдении за течением заболевания. На основе проведенных исследований обсуждается диссонанс между прогрессом в технологиях (от рентгенограммы до МСКТ) и стагнацией основных положений классификации саркоидоза, что настоятельно требует ее реформирования. Во-первых, резко возросла категория больных с сочетанным поражением внутригрудных лимфоузлов (ВГЛУ) и паренхимы (стадия II), что отражает возросший технологический уровень лучевой диагностики. Вследствие этого уменьшились в процентном отношении стадии с изолированным поражением лимфоузлов (стадия I) и изолированной диссеминацией паренхимы (стадия III). Классификация, основанная на данных МСКТ, позволяет более точно определить степень выраженности заболевания. Это имеет терапевтическую и прогностическую важность, так как большинство пациентов со стадией I, как правило, не нуждаются в лечении, в то время как симптоматическая стадия II требует гормональной терапии. Следует также учитывать и возможность спонтанной ремиссии, которая наблюдается чаще в стадии I. Основной вывод заключается в том, что на современном этапе принцип стадийности в классификации саркоидоза уже не может удовлетворять реалиям современной клиники. Правильнее выделять клинико-рентгенологические формы саркоидоза: саркоидоз ВГЛУ, саркоидоз ВГЛУ и лёгких, саркоидоз лёгких, а также саркоидоз органов дыхания, комбинированный с единичным поражением других органов

Ключевые слова: саркоидоз, торакальный саркоидоз, классификация, диагностика, рентгенография, компьютерная томография, мультиспиральная компьютерная томография.

TO THE QUESTION OF REFORMING THE CLASSIFICATION OF THORACIC SARCOIDOSIS

A.V.Lenshin, E.A.Ignat'eva, A.V.Il'in, J.M.Perelman

Far Eastern Scientific Center of Physiology and Pathology of Respiration, 22 Kalinina Str., Blagoveshchensk, 675000, Russian Federation

SUMMARY. Since the beginning of the 50s of the last century, numerous classifications of sarcoidosis have been proposed, which to one degree or another satisfied specialists at certain stages of the development of medical technologies. Currently, sarcoidosis of the respiratory system is divided into five stages (from 0 to IV) based on the results of chest X-ray examination. Active introduction into clinical practice of computed tomography and its more advanced version – low-dose multislice computed tomography (MSCT) – allows to carry out an effective diagnosis of sarcoidosis, including in

Контактная информация
Анатолий Васильевич Леншин, д-р мед. наук, профессор, ведущий научный сотрудник, лаборатория функциональных методов исследования дыхательной системы, Федеральное государственное бюджетное научное учреждение «Дальневосточный научный центр физиологии и патологии дыхания», 675000, Россия, г. Благовещенск, ул. Калинина, 22; E-mail: lenshin42@mail.ru

Correspondence should be addressed to
Anatoliy V. Lenshin, MD, PhD, DSc (Med.), Professor, Leading Staff Scientis, Laboratory of Functional Research of Respiratory System, Far Eastern Scientific Center of Physiology and Pathology of Respiration, 22 Kalinina Str., Blagoveshchensk, 675000, Russian Federation. E-mail: lenshin42@mail.ru

Для цитирования:
Леншин А.В., Игнатьева Е.А., Ильин А.В., Перельман Ю.М. К вопросу реформирования классификации торакального саркоидоза // Бюллетень физиологии и патологии дыхания. 2021. Вып.79. С.8–20. DOI: 10.36604/1998-5029-2021-79-8-20

For citation:
Lenshin A.V., Ignat'eva E.A., Il'in A.V., Perelman J.M. To the question of reforming the classification of thoracic sarcoidosis. *Bûlleten' fiziologii i patologii dyhaniâ = Bulletin Physiology and Pathology of Respiration* 2021; (79):8–20 (in Russian). DOI: 10.36604/1998-5029-2021-79-8-20

outpatient practice, as well as when performing active screening and dynamic monitoring of the course of the disease. On the basis of the studies which were carried out, the dissonance between the progress in technology (from X-ray pattern to MSCT) and the stagnation of the conceptual issues of the classification of sarcoidosis is discussed, which urgently requires its reforming. Firstly, the category of patients with concomitant lesions of the intrathoracic lymph nodes (ITLN) and parenchyma (stage II) has sharply increased, which reflects the increased technological level of radiological diagnostics. As a result, the percentage of stages with isolated lymph node involvement (stage I) and isolated dissemination of the parenchyma (stage III) decreased. The classification based on MSCT data allows to more accurately determine the severity of the disease. This is of therapeutic and prognostic importance, since most patients of stage I generally do not need treatment, while symptomatic stage II requires hormone therapy. One should also take into account the possibility of spontaneous remission, which is observed more often in stage I. The main conclusion is that at present day the principle of staging in the classification of sarcoidosis can no longer satisfy the realities of modern clinics. It is more correct to single out the clinical and radiological forms of sarcoidosis: sarcoidosis of the ITLN, sarcoidosis of the ITLN and lungs, sarcoidosis of the lungs, as well as sarcoidosis of the respiratory system, combined with a single lesion of other organs.

Key words: sarcoidosis, thoracic sarcoidosis, classification, diagnosis, radiography, computed tomography, multispiral computed tomography.

Формирование классификаций саркоидоза в историческом аспекте

На разных этапах изучения и формирования этиопатогенетических концепций саркоидоза были предложены и востребованы в клинической практике разнообразные классификации этого заболевания. Широкое признание в пятидесятые-шестидесятые годы прошлого столетия получила классификация K.Wurm [1, 2]. При всех достоинствах, которые обеспечили ее популярность, следует отметить, что данная классификация учитывала только рентгенологические легочные и медиастинальные изменения, но не отражала многие клинические аспекты не только легочного саркоидоза, но и внелегочных его локализаций.

Классификация K.Wurm предусматривала деление саркоидоза на 3 стадии с подстадиями, акцентируя внимание на таких рентгенологических признаках, как локализация, распространенность, величина очаговых изменений в легких и наличие бронхопульмональной и медиастинальной лимфаденопатии:

• 1 стадия – лимфаденопатия средостения;

• 2 стадия – очаговые затенения в легочной ткани, нередко на фоне усиленного легочного рисунка, увеличение размеров лимфатических узлов;

- 2a – усиление легочного рисунка и сетчатая его деформация;

- 2b – распространенные двусторонние мелкоочаговые изменения в легких;

- 2c – распространенные двусторонние среднеочаговые изменения в легких;

- 2d – распространенные двусторонние крупноочаговые изменения в легких;

• 3 стадия – распространенный интерстициальный фиброз легочной ткани.

По мере накопления опыта клинико-рентгенологических динамических наблюдений за больными саркоидозом классификация перестала удовлетворять требованиям научных сотрудников и практикующих специалистов, и сам автор в дальнейшем подверг ее пересмотру [1].

Помимо классификации, предложенной K.Wurm, в пятидесятые-семидесятые годы прошлого века получила распространение **классификация J.G.Scadding** [3], которая выделяла 5 стадий заболевания и также учитывала преимущественно рентгенологические признаки:

• 0 стадия – нормальная рентгенограмма грудной клетки;

• I стадия – увеличение внутригрудных лимфоузлов (ВГЛУ);

• II стадия – ВГЛУ и затемнения в легочной паренхиме;

• III стадия – легочные затемнения без признаков внутригрудной лимфаденопатии;

• IV стадия – фиброз легких.

Были предприняты попытки создания комплексных клинико-рентгенологических классификаций с отражением локализации саркоидных изменений, их активности, прогноза спонтанной ремиссии, развития осложнений и формирования остаточных изменений. Специалисты Центрального научно-исследовательского института туберкулёза РАМН рекомендовали отказаться от стадийности заболевания. Они отмечали, что может не происходить перехода одной формы (стадии) саркоидоза в другую, а различные стадии грудного саркоидоза не имеют закономерных клинических различий, и не они определяют характер прогрессирования заболевания. Основные положения классификации изложены в трех монографиях, в которых авторы предлагали выделять 3 основных группы саркоидоза: саркоидоз органов дыхания; саркоидоз других органов; генерализованный саркоидоз [4–6]. Отдельно предложена следующая клинико-рентгенологическая классификация саркоидоза органов дыхания:

Классификация саркоидоза органов дыхания (по А.Г.Хоменко) [6]:

А. Основные клинико-рентгенологические формы саркоидоза:

1) ВГЛУ;

2) легких и ВГЛУ;

3) легких;

4) органов дыхания, комбинированный с повреждением других органов;

5) генерализованный с поражением органов дыхания.

Б. Характеристика течения заболевания:

• фазы: активная и регрессии;

• характер течения: абортивный, замедленный, прогрессирующий, хронический;

• осложнения: стеноз бронха, гипопневматоз, ателектаз, дыхательная недостаточность, сердечная недостаточность и др.

В. Остаточные изменения:

• пневмосклероз;

• эмфизема;

• адгезивный плеврит;

• фиброз корней легких (без кальцификации, с кальцификацией ВГЛУ).

Данная классификация соответствовала уровню развития медицины того времени и удовлетворяла потребностям практического здравоохранения. Позднее, однако, сами сотрудники ЦНИИТ РАМН признали, что темпы развития медицинских технологий диктуют необходимость создания более совершенной классификации. В последующие годы предложены новые модификации классификаций саркоидоза, но большинство из них отражало только те или иные, наиболее значимые (по мнению их создателей), аспекты течения саркоидоза или его клинико-рентгенологических проявлений.

А.И.Шехтер и соавт. [7] проанализировали результаты обследования 167 больных саркоидозом. В основу легли данные компьютерной томографии (КТ) органов грудной клетки, которая проводилась по разработанному авторами алгоритму с дополнительным сканированием в экспираторную фазу дыхания. По результатам инспираторно-экспираторных КТ-исследований в сопоставлении с клинико-лабораторными и морфологическими данными авторы отказались в своей практической работе от использования понятия стадийности торакального саркоидоза. Ими выделены четыре варианта рентгенологических проявлений: медиастинальный (внутригрудная аденопатия) – 31,1%; диссеминированный (очаговый) – 43,7%; паренхиматозный (инфильтративный) – 15,0%; интерстициальный (ретикулярный) – 10,2%.

В 1999 г. мировым медицинским сообществом предложено международное соглашение по саркоидозу [8]. Это единый документ Американского торакального общества (ATS), Европейского респираторного общества (ERS) и Всемирной ассоциации саркоидоза и других гранулематозных нарушений (WASOG). Согласно данным рекомендациям, саркоидоз органов грудной клетки разделяют на 5 стадий (от 0 до 4), используя методику рентгенологической классификации, предложенную в 1960 году K.Wurm [1], в модификации J.G.Scadding [3]. В основу классификации положены преимущественно данные рентгенографического метода (обзорная рентгенограмма в задне-передней проекции), а рентгеновская КТ и сканирование лёгких с ^{67}Ga выполнялись далеко не всегда и только при редких, атипичных формах саркоидоза. На момент принятия соглашения стадийность процесса оставалась открытым вопросом, но не было причин менять подход, поскольку КТ и сканирование с галлием показаны далеко не всем больным [8]. Авторы констатировали, что рентгенограмма органов грудной клетки, наряду с возможностью выявления бессимптомных форм саркоидоза, зачастую не позволяет надёжно различать активное воспаление и фиброз.

Последовательно, в 2014 и 2016 гг. опубликованы «Федеральные клинические рекомендации по диагностике и лечению саркоидоза» (ФКРС) [9, 10], в которых отражены основные этапы совершенствования методов диагностики и лечения этого заболевания. Акцентируется, что КТ высокого разрешения и мультиспиральная компьютерная томография (МСКТ) существенно расширяют возможности визуализации типичных и атипичных форм саркоидоза. В 2019 г. опубликован проект клинических рекомендаций по диагностике и лечению саркоидоза, разработанный группой экспертов пульмонологов, терапевтов, педиатров, бронхологов, рентгенологов и морфологов, который впервые был одобрен тремя научными сообществами России: Российским респираторным обществом, Общероссийским педиатрическим респираторным обществом и Российским научным медицинским обществом терапевтов [11, 12].

Согласно действующей Международной классификации болезней (МКБ-10), саркоидоз имеет код D86 и относится к болезням крови, кроветворных органов и отдельным нарушениям, вовлекающим иммунный механизм:

D86 – саркоидоз:

• D86.0 – саркоидоз легких;

• D86.1 – саркоидоз лимфатических узлов;

• D86.2 – саркоидоз легких с саркоидозом лимфатических узлов;

• D86.3 – саркоидоз кожи;

• D86.8 – саркоидоз других уточненных и комбинированных локализаций:

- иридоциклит при саркоидозе +(H22.1);

- множественные параличи черепных нервов при саркоидозе +(G53.2);

- саркоидозная(ый): артропатия +(M14.8), миокардит +(I41.8), миозит +(M63.3);

• D86.9 – саркоидоз неуточненный.

В таблице 1 продемонстрированы среднестатистические показатели частоты поражения, в зависимости от стадии грудного саркоидоза в различных категориях: №1 (ATS/ERS/WASOG), №2 (ФКРС) и №3 (авторское исследование [13]).

Обращает на себя внимание, что статистические показатели стадийного распределения выявленных нами больных саркоидозом значительно отличаются от показателей ATS/ERS/WASOG и ФКРС, что требует профессиональных разъяснений и доказательного обоснования. Они отличаются, прежде всего, методоло-

гией. Показатели стадийного распределения саркоидоза в категориях №1 и №2 – это общенациональные, обобщенные результаты, включающие в себя обследования, выполненные в различных клиниках, на различного класса аппаратуре и специалистами различной профессиональной подготовки. В наших наблюдениях в когорте из 490 больных саркоидозом проводилось только однотипное высокотехнологичное МСКТ-исследование одними и теми же специалистами высшей квалификационной категории, занимающимися проблемами лучевой диагностики в пульмонологии. Это позволяет утверждать, что данные показатели наиболее реалистичны и достоверны.

Таблица 1

Статистические показатели частоты поражения в каждой из стадий грудного саркоидоза [13]

Стадия	Рентгенологическая картина	Категория №1	Категория №2	Категория №3
		ATS/ERS/WASOG (1999)	ФКРС (2014, 2016)	Авторские исследования (2020)
0	Нет изменений на рентгенограмме органов грудной клетки	5%	5%	1%
I	Увеличение ВГЛУ, изменений в лёгочной ткани нет	50%	50%	6%
II	Увеличение ВЛУ, изменения лёгочной ткани	30%	30%	79%
III	Изменения легочной ткани без увеличения ВГЛУ	15%	15%	7%
IV	Необратимый фиброз легких	20%	20%	7%

Характерно, что доминирующие позиции по объему (50%) в категориях №1 и №2 занимает I стадия саркоидоза (увеличение ВГЛУ без гранулематозных очагов), что противоречит патоморфологическому определению заболевания, состоящему в том, что гранулёмы, в том числе и в паренхиме легких – это системообразующие структуры саркоидозного воспаления. Объяснением может служить информация от ATS/ERS/WASOG [8]: «Несмотря на то, что на рентгенограммах легких не визуализируются диссеминации и инфильтративные изменения, при биопсии лёгких можно обнаружить гранулёмы, расположенные в паренхиме». Значит, можно констатировать, что имеет место гиподиагностика паренхиматозных, в первую очередь, микродиссеминированных изменений при торакальном саркоидозе, обусловленная технологическими ограничениями. Это же положение характерно и для диагностики лимфаденопатии: увеличение ВГЛУ при саркоидозе на обычной рентгенограмме встречается в 50-80%, хотя морфологические изменения в лимфоузлах при саркоидозе обнаруживаются практически в 100% случаев [14].

Проблема может быть решена, если вместо рентгенографии выполнять МСКТ, при которой, помимо традиционных аксиальных проекций, использовать возможности постпроцессинговой обработки изображений, в частности применять программный продукт в базовой комплектации современных МСКТ, например, проекцию максимальной интенсивности (Maximum Intensity Projection) в позитивном изображении (InvMIP).

Обнаруженное нами значительное возрастание (до 79%) удельного веса пациентов со II стадией саркоидоза объясняется тем, что современные МСКТ-технологии позволяют выявлять лучше, а значит и в большем количестве мельчайшие гранулематозные очаги в паренхиме легких и визуализировать структуру ВГЛУ.

И.Ю.Визель и соавт. [15] констатируют, что, начиная с 2010 г. в Республике Татарстан увеличилась доля больных со II стадией саркоидоза. Так в 2010 г. эти больные составляли 39,4%, а в 2014 г. – 67,6%, что наиболее вероятно, по мнению авторов, можно связать с существенным увеличением доли КТ на этапе первичной диагностики.

Для подтверждения приоритетности II стадии саркоидоза мы сравнили среднестатистические показатели стадийного распределения больных саркоидозом, используя доступную нам информацию в публикациях (n=14) разных лет (2005-2018 гг.) отечественных и зарубежных специалистов (табл. 2). Наиболее часто (53%) наблюдается сочетанное поражение паренхимы легких и ВГЛУ (стадия II), значительно реже (30,2%) – лимфаденопатия без легочных поражений (стадия I) и еще реже (10,8%) – паренхиматозные поражения без ВГЛУ (стадия III).

При этом показатели стадийного распределения больных саркоидозом у различных авторов существенно разнятся. Например, в стадии I – от 10,6% [18] до 62,1% [19], а в стадии II – от 19,8% [25] до 75,3% [18]. Это еще раз подчеркивает, что показатели стадийного распределения саркоидоза во многом зависят от технологичности рентгеновского исследования (разные возможности рентгенограммы или КТ высокого разрешения), а также от профессиональной подготовки специалистов.

Таблица 2

Показатели частоты встречаемости стадий грудного саркоидоза, по данным различных авторов

Авторы	Стадии заболевания (встречаемость), в %				
	0	I	II	III	IV
Д.Н.Лепихина, А.И.Шехтер (2005) [16]		34,7	52,6	8	4,7
Е.Н.Алексо и соавт. (2007) [17]		30	65	5	3
Д.В.Петров и соавт.(2010) [18]		10,6	75,3	9,3	4,8
И.Ю.Визель и соавт. (2010) [19]	0,2	62,1	31,5	6,1	0,1
О.П.Баранова и соавт. (2011) [20]	1,8	27,7	43,0	20,7	6,8
И.Ю.Визель и соавт. (2014) [21]		37,3	56,6	6	0,1
И.Ю.Визель и соавт. (2015) [22]	0,7	47,2	42,0	9,4	0,7
И.Ю.Визель и соавт. (2015) [23]	3,9	16,4	65,3	13,2	1,3
И.Ю.Визель и соавт. (2018) [15]		25,4	66,8	7,3	0,9
V.Lemos-Silva et al. (2011) [24]	15	19	43	20	3
G.S.Fernández et al. (2011) [25]	7,5	59,3	19,8	10	3,4
M.Doubková et al. (2012) [26]	3,5	34	49,5	11	2
P.K.Dhagat et al. (2012) [27]		12,5	60	20	7,5
H.S.Akten et al. (2018) [28]		19,3	72,3	6,0	2,4
Среднестатистические показатели	**3,5**	**30,2**	**53**	**10,8**	**2,5**

Представленная информация может иметь большое практическое применение в дифференциальной диагностике торакального саркоидоза. Например, в ситуации, когда выявлена медиастинальная лимфаденопатия, а это могут быть многочисленные заболевания лимфоидного аппарата, необходимо проводить тщательный поиск возможных гранулематозных очагов в легочной паренхиме с использованием в полном объеме базовых программ постпроцессинговой обработки изображений. При визуализации даже единичных мелких, низкой интенсивности гранулематозных очагов значительно повышается вероятность возникновения саркоидоза. Аналогичная ситуация возникает и с паттерном диссеминации, когда, в случае выявления увеличенных ВГЛУ, особенно бронхопульмональной группы, вероятность саркоидоза значительно повышается.

Для выявления саркоидоза до сих пор не разработано надежной методики, и диагностирование основывается только на профессионализме лечащего врача, дополнительных анализах и методах исследования и исключения прочих заболеваний. Саркоидоз – болезнь исключения. Единственное условие эффективной диагностики данного заболевания, по нашему мнению, заключается в том, что каждому из методов лучевой диагностики отводится своя, особая роль, наиболее приемлемая в конкретной ситуации. Она заключается в том, что метод рентгенографии (в последние годы преимущественно цифровой) используется только для первичного (активный или пассивный скрининг) выявления больных саркоидозом, а для экспертной диагностики и динамического наблюдения данной категории больных методом выбора является низкодозовая МСКТ с ее широкими технологическими возможностями. Неотъемлемой составляющей МСКТ служит обширный пакет программного обеспечения, позволяющий проводить весь спектр КТ-исследований с оптимальными параметрами, осуществлять постпроцессинговую обработку и анализ КТ-изображений.

Существует и альтернативная точка зрения P.Spagnolo et al. [29], которая по нашему мнению глубоко ошибочна (цит.): «В типичных случаях, рентгенографии грудной клетки может быть достаточно для установления диагноза саркоидоза с небольшим запасом ошибки, и КТ не является необходимым методом, т.к. считается нетипичным и незнакомым для большинства радиологов». Наша цель – предоставить максимально доступную информацию по оптимизации лучевой диагностики саркоидоза не только специалистам рентгенологам, но и клиницистам различного профиля.

В качестве примера успешной визуализации ограниченных, трудно распознаваемых гранулематозных очагов в паренхиме легких и переформатирования рентгенологического заключения о наличии саркоидоза из стадии I в стадию II приводим одно из наших наблюдений (рис. 1).

Пациент Е., 48 лет, направлен на консультацию с диагнозом медиастинальная форма саркоидоза (саркоидоз I стадии). (А) – рентгенограмма в коронарной проекции; (Б, В, Г, Д, Е) – различные реконструкции МСКТ. На рентгенограмме (А), при МСКТ с мультипланарным реформированием (МПР) в коронарной проекции (Б), 3D-реконструкции в коронарной проекции (В) и аксиальной проекции (Г) определяются крупные, с конгломератным воссоединением, бронхопульмональные (преимущественно) и медиастинальные лимфоузлы, по форме и структуре характерные для саркоидоза. Гранулематозных изменений в паренхиме легких на этих кадрах не зарегистрировано. При выполнении при постпроцессинге в реформировании InvMIP в аксиальной (Д) и в коронарной (Е) проекциях, преимущественно в левом легком визуализируются единичные мелкоочаговые (1-3 мм) гранулематозные уплотнения (кольцевые метки), которые не определяются при рентгенографии и традиционном КТ-исследовании. Заключение: саркоидоз легких и внутригрудных лимфоузлов (саркоидоз II стадии).

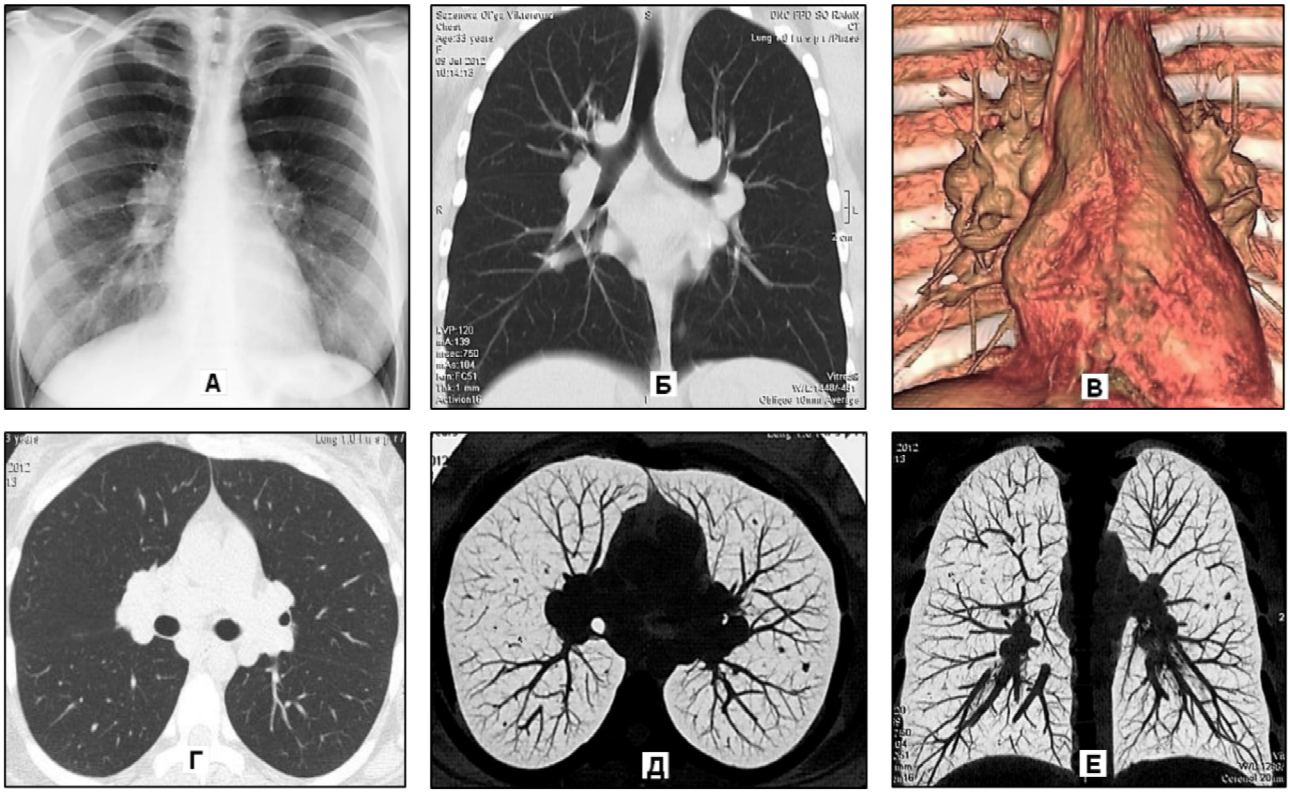

Рис. 1. Рентгенография и МСКТ больного Е., 48 лет. **(А)** – рентгенограмма органов грудной клетки в коронарной проекции – увеличение, преимущественно бронхопульмональных ВГЛУ. **Б** – МПР в коронарной проекции, трахеальный срез – увеличение ВГЛУ. **В** – 3D-реконструкция, коронарная проекция – увеличение ВГЛУ. **Г** – аксиальный срез на уровне бифуркации, режим легочного окна – увеличение ВГЛУ. **Д** – аксиальный срез, режим InvMIP – увеличение ВГЛУ и очаговые гранулематозные уплотнения в легочной ткани (кольцевая метка). **Е** – МПР в коронарной проекции, режим InvMIP – очаговые гранулематозные уплотнения в легочной ткани (кольцевая метка).

Анализируя данное наблюдение с презентацией серии различных форматов (реконструкций), следует подчеркнуть, что каждый фрагмент несет определенную, весомую долю необходимой информации для постановки клинического диагноза. Распечатка на одном листе бумажного носителя всей серии весьма удобна для интерпретации выявленных изменений, а в сочетании с текстовой информацией в протоколе МСКТ-исследования делает ее доступной для клинициста любой специальности, даже только начинающего свою практику и в том числе в амбулаторно-поликлинических условиях.

Примером уверенной диагностики скрытых для обычных рентгенологических и КТ-исследований мелких гранулематозных поражений паренхимы легких и малой величины ВГЛУ может служить следующее клинико-рентгенологическое наблюдение, объясняющее более высокое процентное распределение больных со второй стадией саркоидоза в наших исследованиях.

Больная Г., 61 год, обнаружила у себя на лице в подглазничной области слева очаговое пигментное уплотнение, возможно меланому. В онкодиспансере было произведено его широкое иссечение. Гистологическое заключение: иммуноморфологические характеристики опухолевых клеток, которые с учетом патоморфологии процесса соответствуют экстранодальной В-клеточной лимфоме, полностью не исключается саркоид кожи. Поставлена задача с помощью МСКТ изучить

состояние легочной ткани и средостения. Выявлены полисегментарные мелкоочаговые гранулематозные уплотнения в паренхиме легких и медиастинальная лимфаденопатия, характерные для саркоидоза.

На рисунке 2 представлена презентация рентгенологического и МСКТ-исследования: (А) – рентгенограмма органов грудной клетки в коронарной проекции; (Б, В, Г, Д, Е) – МСКТ-исследование: (Б) – базовый аксиальный срез – патологических изменений не выявлено; (В) – реконструкция InvMIP, аксиальный срез – зарегистрированы сгруппированные полисегментарные мелкие гранулематозные очаги (кольцевые метки); (Г) – МПР в коронарной проекции – патологических изменений не выявлено; (Д) – 3D-реконструкция в правой косой проекции – визуализируются увеличенные медиастинальные лимфоузлы (стрелка); (Е) – 3D-реконструкция в левой косой проекции – визуализируются незначительно увеличенные медиастинальные лимфоузлы. (Ж) – фото пациентки с саркоидным поражением кожи лица. Заключение: полиорганный саркоидоз, с поражением паренхимы легких, медиастинальных лимфоузлов, кожи лица.

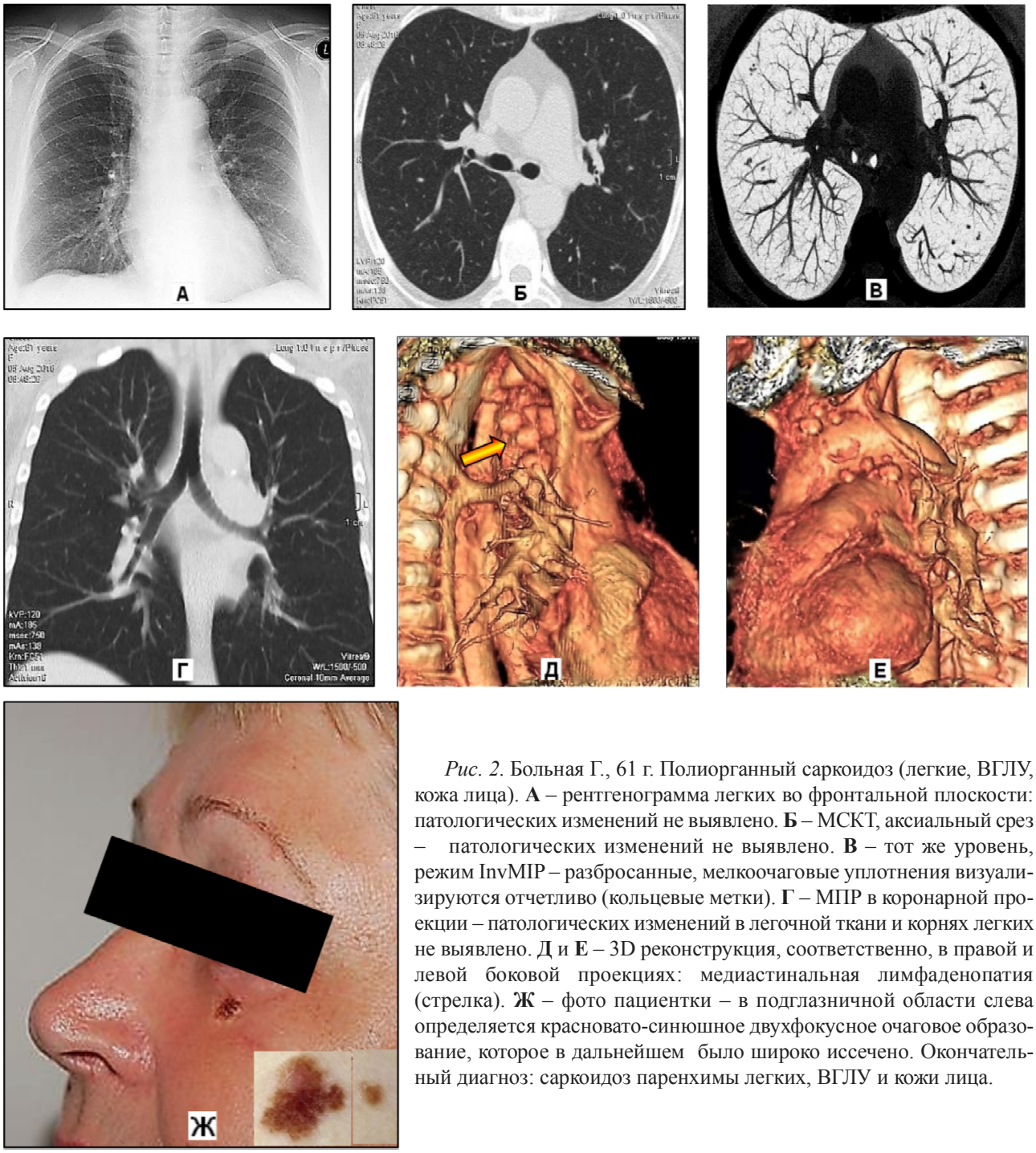

Рис. 2. Больная Г., 61 г. Полиорганный саркоидоз (легкие, ВГЛУ, кожа лица). **А** – рентгенограмма легких во фронтальной плоскости: патологических изменений не выявлено. **Б** – МСКТ, аксиальный срез – патологических изменений не выявлено. **В** – тот же уровень, режим InvMIP – разбросанные, мелкоочаговые уплотнения визуализируются отчетливо (кольцевые метки). **Г** – МПР в коронарной проекции – патологических изменений в легочной ткани и корнях легких не выявлено. **Д** и **Е** – 3D реконструкция, соответственно, в правой и левой боковой проекциях: медиастинальная лимфаденопатия (стрелка). **Ж** – фото пациентки – в подглазничной области слева определяется красновато-синюшное двухфокусное очаговое образование, которое в дальнейшем было широко иссечено. Окончательный диагноз: саркоидоз паренхимы легких, ВГЛУ и кожи лица.

Анализируя данное наблюдение, можно выделить следующий момент: по результатам биопсии было двойственное и неуверенное заключение (экстранодальная В-клеточная лимфома, либо саркоидоз кожи лица), и результаты МСКТ создали условия для более уверенной диагностики полиорганного саркоидоза. Необходимо обратить внимание на кадры (Д и Е), иллюстрирующие возможность 3D-реконструкции (объемного рендеринга) в экспертной диагностике лимфаденопатии. Такие постпроцессинговые реконструкции исходных КТ-изображений как «проекция максимальной интенсивности» и «объемный рендеринг» мы используем в повседневной практике МСКТ-исследований практически у всех больных саркоидозом.

В последние годы все чаще поднимается вопрос о коррекции и необходимости изменений существующих классификаций саркоидоза. С.А.Терпигорев и соавт. [30] подчеркивают трудности создания единой классификации, которая отображала бы многообразие клинических вариантов саркоидоза, рентгенологических изменений, универсальных критериев активности и прогноза болезни, а также общепринятых показателей. Авторы разработали свой вариант классификации, в которой предлагается, так же как и в классификации А.Г.Хоменко, А.В.Александровой [5], отказаться от стадийности вариантов саркоидоза. По их мнению, стадии саркоидоза, определяемые по данным рентгенологических исследований, удобны для практикующего врача, так как в этом случае более детально отражаются особенности (варианты) течения заболевания, которые, однако, могут не коррелировать с клиническими и функциональными параметрами дыхания. Кроме того подчеркивается, что при морфологическом исследовании у ряда пациентов с I стадией заболевания могут выявляться гранулематозные изменения, которые не визуализировались на предварительных этапах при рентгенологическом исследовании, включавшем КТ. Это дает основание констатировать, что в ряде случаев имеется вероятность ограниченной чувствительности рентгенологического метода в определении распространенности и степени тяжести саркоидоза. При формулировке диагноза предлагается перечислять органы или системы органов, в которых обнаружены признаки саркоидоза (например, саркоидоз легких, ВГЛУ, глаз, кожи и т.д.), и указать имеющиеся признаки осложненного течения болезни (к примеру, развитие легочного фиброза, недостаточности функции внешнего дыхания и т.д.).

Классификация саркоидоза (по С.А.Терпигореву и соавт. [30]).

1. Локализация (перечисляются органы и системы, поражение которых было диагностировано в процессе обследования).

2. Активность:

• 0 степень (бессимптомное течение, отсутствие лабораторных признаков воспаления);

• 1 степень (выставляется при обнаружении клинико-лабораторных признаков воспалительной активности заболевания; при наличии полной клинической картины, вместо определения стадии, возможно правильней констатировать «синдром Лефгрена», «синдром Хеерфордта», при редуцированных синдромах возможно использование термина «с неспецифическими проявлениями активности»).

3. Течение: стабильное (отсутствие динамики течения заболевания в ходе наблюдения), прогрессирующее, регрессирующее (при наличии динамики симптомов болезни).

4. Осложнения: функциональная недостаточность (например, респираторная, кардиальная и т.п.) и/или выявленные стойкие структурные изменения ткани (легочный фиброз, кальцинаты лимфоузлов, костные кисты и т.п.).

В Федеральных согласительных клинических рекомендациях [11] рекомендуется постановку диагноза осуществлять следующим образом:

5. Указывается локализация (перечисляют органы и системы, поражение которых было диагностировано в процессе обследования). При легочной локализации указывают рентгенологическую стадию 0–IV (по J.G.Scadding [3]).

6. Активность: 0 степень (неактивный) – бессимптомное течение, отсутствие лабораторных признаков воспаления; 1 степень (активный) – наличие клинико-лабораторных признаков воспаления, при наличии полной клинической картины вместо активности могут быть указаны «синдром Лефгрена» или «синдром Хеерфордта–Вальденстрема».

7. Течение: стабильное, прогрессирующее, регрессирующее, обострение, рецидив.

8. Осложнения: функциональная недостаточность (указывается пораженный орган) и/или стойкие структурные изменения (фиброз, кальцинация, кисты и т.п.)

Мы солидарны с точкой зрения ряда авторов [5, 7, 30], которые в своих классификациях предлагают отказаться от определения стадийности саркоидоза. Это продиктовано тем, что саркоидоз, как известно, является системным (полиорганным) заболеванием, при котором установить те или иные стадии не представляется возможным. Что же касается конкретно торакального саркоидоза и его стадийности, определяемой на основе рентгенологических данных, то и здесь возникает немало вопросов, требующих своего разрешения.

Рентгеновские методы исследования с момента их изобретения и внедрения в широкую медицинскую практику заняли ведущие позиции в диагностике патологии органов грудной полости. С появлением в 1974 г. рентгеновской КТ информативность рентгенологических методов обследования значительно возросла. Разработка современной многосрезовой (мультиспиральной) КТ вывела лучевую диагностику на принципиально новый диагностический уровень. МСКТ не

только повышает пространственное разрешение, но благодаря специально разработанным алгоритмам реконструкции позволяет значительно улучшить качество получаемого изображения. Современная МСКТ по своей информативности приблизилась к информативности патогистологического исследования, и отпала необходимость проведения многих инвазивных методов лучевой диагностики (ангиографии, бронхографии и др.), улучшилось качество и детализация получаемых результатов. Стало возможным исследовать более мелкие структуры, в частности, легочной ткани и средостения. Это помогает избежать многих диагностических ошибок, особенно при наличии мелкоочаговых (гранулематозных) уплотнений до 1-2 мм и даже меньше. Трехмерная визуализация приближает исследователя к естественному восприятию анатомических и патоморфологических образований, их пространственного взаимодействия.

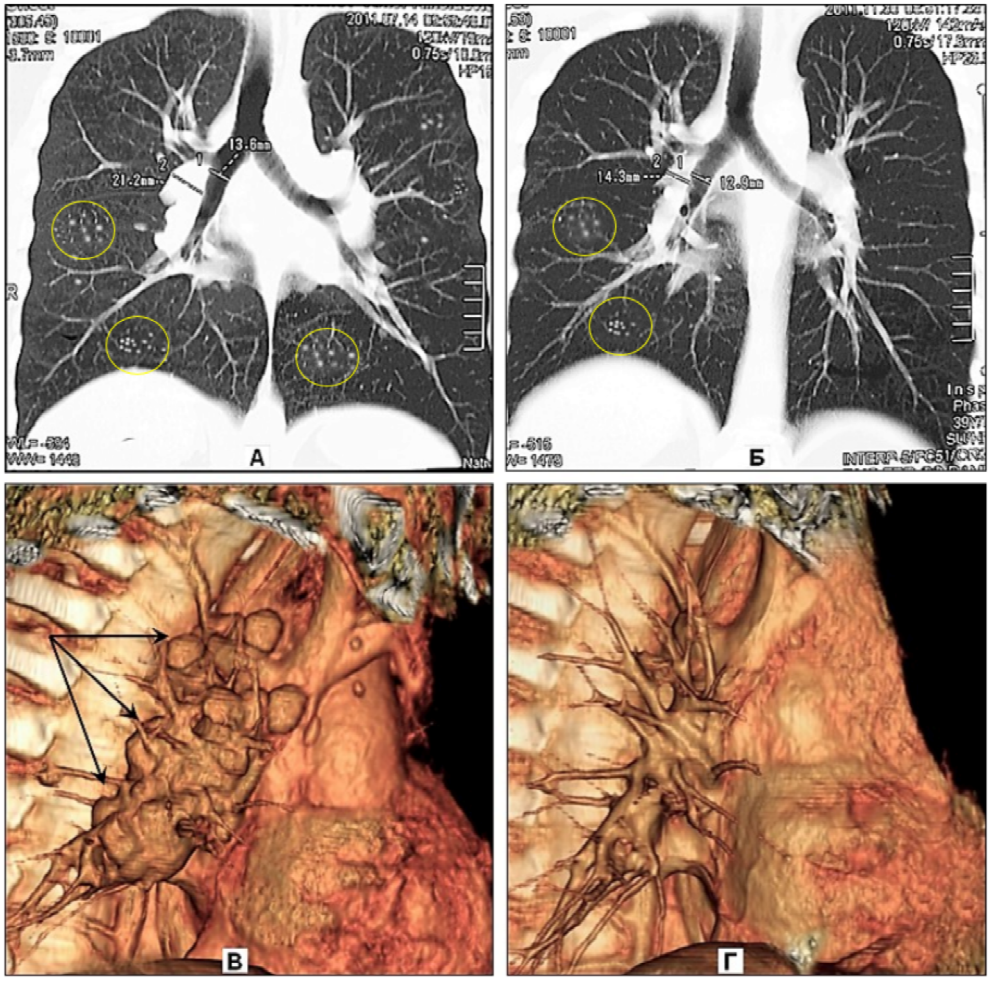

Рис. 3. Больная У. 55 лет. Саркоидоз паренхимы легких и лимфаденопатия. МСКТ в динамике. Левый ряд (**А** и **В**) – первое исследование до лечения; правый ряд (**Б** и **Г**) – повторное исследование через 4 мес. после курса глюкокортикостероидной терапии. (**А** и **Б**) – МПР в коронарной плоскости в динамике; (**В** и **Г**) – объемный рендеринг в правой косой проекции в динамике.

Учитывая вышеизложенное, вполне обосновано стремление внести определенную коррекцию в некоторых существующих и, в какой-то мере, парадоксальных параметрах рентгенологической классификации саркоидоза. Это с полным основанием относится и к определению рентгенологической III стадии заболевания (легочные изменения без лимфаденопатии). Парадокс заключается в том, в стадии III, по логике, предусматривается дальнейшее прогрессирование заболевания после стадии II, а в реальности регистрируется улучшение рентгенологической картины с меньшим количеством патоморфологических формирований (без ВГЛУ). Возникает закономерный вопрос, а какова причина их отсутствия в «прогрессирующей» стадии заболевания? Если отсутствие лимфоузлов в этой стадии обусловлено, например, редукцией ВГЛУ в результате адекватной терапии или спонтанной регрессии, то это можно рассматривать как положительный фактор, что не согласуется с порядковым номером прогрессирующей стадии III.

Необходимо рассмотреть еще один аспект, требующий своего разъяснения. В документах ATS/ERS/WASOG и ФКРС удельное распределение стадии III составило 15%, в объединенных среднеста-

тистических показателях (по литературным данным) существенно меньше – 10,8%, а в показателях наших собственных исследований уменьшение составило более чем в два раза – 7% (табл. 2). Это, с определенной вероятностью, можно объяснить тем, что с применением более совершенных рентгенологических технологий, позволяющих значительно лучше визуализировать ВГЛУ, существенная часть больных с «дополнительно» выявленными ВГЛУ регистрировалась нами не в III, а во II стадии.

Для иллюстрации трансформации этапов стадийности торакального саркоидоза при динамическом наблюдении через 4 мес. после проведенного курса глюкокортикостероидной терапии, приводим одно из наших наблюдений (рис. 3).

Больная У., 55 лет. Динамика МСКТ изменений верифицированного саркоидоза через 4 мес. после курса глюкокортикостероидной терапии. Левый столбец (А и В) – МСКТ до лечения. (А) – МПР в коронарной проекции – в различных сегментах обоих легких, больше в правом, регистрируются сгруппированные низкой интенсивности мелкие (1-2 мм) гранулематозные очаги, (В) – 3D-реконструкция в правой косой проекции - увеличение бронхопульмональных и частично медиастинальных лимфоузлов с признаками их конгломерации. Правый столбец (Б и Г) – МСКТ через 4 мес. после курса глюкокортикостероидной терапии. (Б) – МПР в коронарной проекции – незначительная положительная динамика, проявляющаяся частичным лизированием сгруппированных мелкоочаговых гранулематозных уплотнений. (Г) – 3D-реконструкция в левой косой проекции – выраженная положительная динамика, проявляющаяся полной регрессией ВГЛУ.

Изменения, представленные на рисунке 3, убедительно фиксируют парадоксальность в принятой стадийности саркоидоза. Уверенно можно констатировать, что имеет место выраженная положительная динамика патологических изменений через 4 мес. после терапии, хотя по структуре существующей классификации левый столбец (А и В) определяет II стадию саркоидоза, а правый (Б и Г), с улучшенными паренхиматозными изменениями и без ВГЛУ – III стадию, отображающую прогрессирование заболевания.

Нашу версию оформления протокола МСКТ-заключения в данной ситуации можно представить следующим образом: «МСКТ картина характерна для торакального саркоидоза с группированными мелкоочаговыми уплотнениями паренхимы легких и увеличением бронхопульмональных и частично медиастинальных лимфоузлов. Существенная динамика в ответ на проведенный курс глюкокортикостероидной терапии с полным лизированием ВГЛУ и незначительным положительным эффектом в отношении паренхиматозных мелкоочаговых уплотнений».

Таким образом, на современном этапе принцип стадийности в классификации саркоидоза уже не может удовлетворять реалиям современной клиники. От стадийности необходимо отказываться еще и потому, что она является переменной величиной, и ее изменчивость зависит от многих причин, в первую очередь от методов диагностики, и может не коррелировать с клиническими проявлениями.

В связи с этим правильнее выделять клинико-рентгенологические формы саркоидоза: саркоидоз ВГЛУ, саркоидоз ВГЛУ и лёгких, саркоидоз лёгких, а также саркоидоз органов дыхания, комбинированный с единичным поражением других органов.

Конфликт интересов
Авторы декларируют отсутствие явных и потенциальных конфликтов интересов, связанных с публикацией настоящей статьи
Conflict of interest
The authors declare no conflict of interest
Источники финансирования
Исследование проводилось без участия спонсоров
Funding Sources
This study was not sponsored

ЛИТЕРАТУРА

1. Wurm K. The significance of stage classification of sarcoidosis (Boeck's disease) // Dtsch Med. Wochenschr. 1960. Vol.85. P.1541–1548. doi: 10.1055/s-0028-1112616
2. Wurm K., Reindell H., Heilmeyer L. Der Lungenboeck im Röntgenbild. Stuttgart: Georg Thieme, 1958. 219 p.
3. Scadding J.G. Prognosis of intrathoracic sarcoidosis in England. A review of 136 cases after five years' observation // Br. Med. J. 1961. Vol.2, №5261. P.1165–1172. doi: 10.1136/bmj.2.5261.1165.
4. Саркоидоз / под ред. А.Г.Хоменко, О.Швайгера. М.: Медицина, 1982. 296 с.
5. Хоменко А.Г., Александрова А.В. Классификация саркоидоза // Проблемы туберкулеза. 1982. Т.60, №4. С.15–20.
6. Хоменко А.Г. Саркоидоз органов дыхания (диагностика и терапия) // Клиническая медицина 1983. Т.61, №12. С.129–134.
7. Шехтер А.И., Соколина И.А., Осипенко В.И. Компьютерно-томографическая характеристика саркоидоза органов дыхания // Радиология – практика. 2006. №3. С.14–20.
8. Hunninghake G.W., Costabel U., Ando M., Baughman R., Cordier J.F., du Bois R., Eklund A., Kitaichi M., Lynch J., Rizzato G., Rose C., Selroos O., Semenzato G., Sharma O.P. ATS/ERS/WASOG statement on sarcoidosis. American Thoracic Society/European Respiratory Society/World Association of Sarcoidosis and other Granulomatous Disorders // Sarcoidosis Vasc. Diffuse Lung Dis. 1999. Vol.16, №2. P.149–173.

9. Чучалин А.Г., Визель А.А., Илькович М.М., Авдеев С.Н., Амиров Н.Б., Баранова О.П., Борисов С.Е., Визель И.Ю., Ловачева О.В., Овсянников Н.В., Петров Д.В., Романов В.В., Самсонова М.В., Соловьева И.П., Степанян И.Э., Тюрин И.Е., Черняев А.Л., Шмелев Е.И., Шмелева Н.М. Диагностика и лечение саркоидоза. Резюме федеральных согласительных клинических рекомендаций. Часть I. Классификация, этиопатогенез, клиника // Вестник современной клинической медицины. 2014. Т.7, №4. С.62–70.

10. Федеральные клинические рекомендации по диагностике и лечению саркоидоза. М.: Российское респираторное общество, 2016. 65 с.

11. Саркоидоз. Клинические рекомендации. М., 2019. URL: https://www.spulmo.ru/download/2020_klin_rek_sarkoidoz_final.pdf

12. Визель А.А., Визель И.Ю. Саркоидоз: основные положения проекта Федеральных клинических рекомендаций // Терапия. 2019. №5. С.20–26. doi: https://dx.doi.org/10.18565/therapy.2019.5.20-26

13. Леншин А.В., Перельман Ю.М., Ильин А.В., Игнатьева Е.А. Новые возможности компьютерной томографии в диагностике поражения плевры при саркоидозе // Бюллетень физиологии и патологии дыхания. 2020. Вып.77. С.17–28. https://doi.org/10.36604/1998-5029-2020-77-17-28

14. Abehsera M., Valeyre D., Grenier P., Jaillet H., Battesti J.P., Brauner M.W. Sarcoidosis with pulmonary fibrosis: CT patterns and correlation with pulmonary function // Am. J. Roentgenol. 2000. Vol.74, №6. P.1751–1757. doi: 10.2214/ajr.174.6.1741751

15. Визель И.Ю., Визель А.А., Шакирова Г.Р., Ганибаева Г.С. Характеристика популяции больных саркоидозом в Республике Татарстан: результаты многолетнего мониторинга // Медицинский Совет. 2018. №19. С.126–129. https://doi.org/10.21518/2079-701X-2018-19-126-129

16. Лепихина Д.Н., Шехтер А.И. Компьютерная томография в дифференциации саркоидоза и туберкулеза органов грудной клетки // Радиология – практика 2005. №2. С.31–39.

17. Алексо Е.Н., Вольф С.Б., Гельберг И.С. Саркоидоз: учебное пособие для студентов и врачей. Гродно, 2007. 27 с.

18. Петров Д.В., Овсянников Н.В., Мажбич С.М., Кочетов А.М. Заболеваемость и возможности диспансерного наблюдения больных саркоидозом в г. Омске // Вестник современной клинической медицины. 2010. Т.3, №4. С.29–32.

19. Визель А.А., Визель И.Ю. Современные аспекты эпидемиологии саркоидоза // Пульмонология. 2010. №6. С.104–108. https://doi.org/10.18093/0869-0189-2010-6-104-108

20. Баранова О.П., Илькович М.М., Сперанская А.А. Трудности диагностики саркоидоза органов дыхания // Практическая медицина. 2011. №3 (51). С.58–62.

21. Визель И.Ю., Шмелев Е.И., Баранова О.П., Барламов П.Н., Бородина Г.Л., Денисова О.А., Добин В.Л., Кулбаисов А.М., Купаев В.И., Листопадова М.В., Овсянников Н.В., Оськин Д.Н., Петров Д.В., Соловьев К.И., Шульженко Л.В., Визель А.А. Мультицентровой ретроспективный анализ состояния больных саркоидозом с 10-летним интервалом наблюдения // Клиническая медицина. 2014. Т.92, №6. С.28–34.

22. Визель И.Ю., Визель А.А. Характеристика регистра больных саркоидозом в республике Татарстан // Вестник современной клинической медицины. 2015. Т.8, №5. С.18–26.

23. Визель И.Ю., Визель А.А., Шаймуратов Р.И. Рентгенологические, лабораторные и функциональные параллели при внутригрудном саркоидозе // Терапевтический архив. 2015. Т.87, №3. С.48–52. doi: 10.17116/terarkh201587348-52

24. Lemos-Silva V., Araújo P.B., Lopes C., Rufino R., da Costa C.H. Epidemiological characteristics of sarcoidosis patients in the city of Rio de Janeiro, Brazil // J. Bras. Pneumol. 2011.Vol.37, №4. P.438–445. doi: 10.1590/s1806-37132011000400005

25. Fernández González S, López González R. Epidemiología, formas de presentación, estadio radiológico y métodos diagnósticos de la sarcoidosis en el área de León (2001-2008) // Rev. Clin. Esp. 2011. Vol.211, №6. P.291–297 (in Spanish). doi: 10.1016/j.rce.2011.03.001

26. Doubková M, Binková I, Skřičková J. Diagnostika, prognostické faktory a léčba sarkoidózy – retrospektivní analýza // Vnitr. Lek. 2012. Vol.58, №10. P.735–742 (in Czech).

27. Dhagat P.K., Singh S., Jain M., Singh S.N., Sharma R.K. Thoracic sarcoidosis: Imaging with high resolution computed tomography // J. Clin. Diagn. Res. 2017. Vol.11, №2. P.TC15–TC18. doi: 10.7860/JCDR/2017/24165.9459

28. Akten H.S., Kilic H., Celik B., Erbas G., Isikdogan Z., Turktas H., Kokturk N. Diagnostic yield of transbronchial biopsy in comparison to high resolution computerized tomography in sarcoidosis cases // Asian Pac. J. Cancer Prev. 2018. Vol.19, №4. P.1029–1033. doi: 10.22034/APJCP.2018.19.4.1029

29. Spagnolo P., Sverzellati N., Wells A.U., Hansell D.M. Imaging aspects of the diagnosis of sarcoidosis // Eur. Radiol. 2014. Vol.24, №4. P.807–816. doi: 10.1007/s00330-013-3088-3

30. Терпигорев С.А., Эль-Зейн Б.А., Верещагина В.М., Палеев Н.Р. Саркоидоз и проблемы его классификации // Вестник Российской академии медицинских наук. 2012. №5. С.30–37.

REFERENCES

1. Wurm K. The significance of stage classification of sarcoidosis (Boeck's disease). *Dtsch Med. Wochenschr.* 1960; 85:1541–1548 (in German). doi: 10.1055/s-0028-1112616

2. Wurm K., Reindell H., Heilmeyer L. Der Lungenboeck im Röntgenbild. Stuttgart: Georg Thieme; 1958 (in German).

3. Scadding J.G. Prognosis of intrathoracic sarcoidosis in England. A review of 136 cases after five years' observation. *Br. Med. J.* 1961; 2(5261):1165–1172. doi: 10.1136/bmj.2.5261.1165

4. Khomenko A.G., Schweiger O., editors. Moscow: Meditsina; 1982 (in Russian).

5. Khomenko A.G., Aleksandrova A.V. Classification of sarcoidosis. *Probl. Tuberk.* 1982; (4):15–20 (in Russian).

6. Khomenko A.G. Sarcoidosis of the respiratory organs (diagnosis and treatment). *Klin. Med. (Mosk.)* 1983; 61(12):129–134 (in Russian).

7. Shekhter A.I., Sokolina I.A., Osipenko V.I. Computed tomographic characteristics of sarcoidosis of the respiratory system. *Radiologiya – praktika* 2006; (3):14–20 (in Russian).

8. Hunninghake G.W., Costabel U., Ando M., Baughman R., Cordier J.F., du Bois R., Eklund A., Kitaichi M., Lynch J., Rizzato G., Rose C., Selroos O., Semenzato G., Sharma O.P. ATS/ERS/WASOG statement on sarcoidosis. American Thoracic Society/European Respiratory Society/World Association of Sarcoidosis and other Granulomatous Disorders. *Sarcoidosis Vasc. Diffuse Lung Dis.* 1999; 16(2):149–173.

9. Chuchalin A.G., Vizel A.A., Ilkovich M.M., Avdeev S.N., Amirov N.B., Baranova O.P., Borisov S.E., Vizel I.Yu., Lovacheva O V.V., Ovsyannikov N.V., Petrov D.V., Romanov V.V., Samsonova M.V., Solovyeva I.P., Stepanian I.E., Tyurin I.E., Cherniaev A.L., Shmelev E.I., Shmeleva N.M. Diagnosis and treatment of sarcoidosis. Summary of federal conciliative clinical recomendations. Part I. Classification, etiopathogenesis, clinic. *Vestnik Sovremennoi Klinicheskoi Mediciny (The Bulletin of Contemporary Clinical Medicine)* 2014; 7(4): 62–70 (in Russian).

10. Federal clinical guidelines for the diagnosis and treatment of sarcoidosis. Moscow: Russian Respiratory Society; 2016 (in Russian).

11. Sarcoidosis. Clinical recommendations. Moscow; 2019. *Available at: https://www.spulmo.ru/download/2020_klin_rek_sarkoidoz_final.pdf (in Russian).*

12. Vizel A.A., Vizel I.Y. Sarkoidosis: basic provisions of the project of federal clinical recommendations. *Terapiya* 2019; (5):20–26 (in Russian). doi: https://dx.doi.org/10.18565/therapy.2019.5.20-26

13. Lenshin A.V., Perelman J.M., Il'in A.V., Ignat'eva E.A. New opportunities of computer tomography in diagnostics of pleural lesion in sarcoidosis. *Bûlleten' fiziologii i patologii dyhaniâ = Bulletin Physiology and Pathology of Respiration* 2020; (77):17–28 (in Russian). https://doi.org/10.36604/1998-5029-2020-77-17-28

14. Abehsera M., Valeyre D., Grenier P., Jaillet H., Battesti J.P., Brauner M.W. Sarcoidosis with pulmonary fibrosis: CT patterns and correlation with pulmonary function. *Am. J. Roentgenol.* 2000; 74(6):1751–1757. doi: 10.2214/ajr.174.6.1741751

15. Vizel I.Yu., Vizel A.A., Shakirova G.R., Ganibaeva G.S. Characteristics of population of patients with sarcoidosis in the Republic of Tatarstan: The results of multi-year monitoring. *Meditsinskiy sovet = Medical Council* 2018; (19):126–129 (in Russian). https://doi.org/10.21518/2079-701X-2018-19-126-129

16. Lepikhina D.N., Shekhter A.I. Computed tomography in the differentiation of sarcoidosis and tuberculosis of the chest organs. *Radiologiya – praktika* 2005; (2):31–39 (in Russian).

17. Alekso E.N., Wolf S.B., Gelberg I.S. Sarkoidosis. Grodno; 2007 (in Russian).

18. Petrov D.V., Ovsyannikov N.V., Mazhbich S.M., Kochetov A.M. Sickness rate and dispensary examination potencial of sarcoidosis in Omsk. *Vestnik Sovremennoi Klinicheskoi Mediciny (The Bulletin of Contemporary Clinical Medicine)* 2010; 3(4):29–32 (in Russian).

19. Vizel A.A., Vizel I.Yu. Current aspects of epidemiology of sarcoidosis. *Pulmonologiya* 2010; (6):104–108 (in Russian). https://doi.org/10.18093/0869-0189-2010-6-104-108

20. Baranova O.P., Ilkovich M.M., Speranskaya A.A. Difficulties in the diagnosis of sarcoidosis of the respiratory ogans. *Prakticheskaya meditsina* 2011; (3):58–62 (in Russian).

21. Visel I.Yu., Shmelev E.I., Baranova O.P., Barlamov P.N., Borodina G.L., Denisova O.A., Dobin V.L., Kulbaisov A.M., Kupaev V.I., Listopadova M.V., Ovsyannikov N.V., Os′kin D.N., Petrov D.V., Solov′ev K.I., Shul′zhenko L.V., Visel A.A. Multicenter retrospective analysis of the patients with sarcoidosis with a 10 year interval in observations. *Klin. Med. (Mosk.)* 2014; 92(6):28–34 (in Russian).

22. Vizel I.Yu., Vizel A.A. Characteristics of sarcoidosis register in the Republic of Tatarstan. *Vestnik Sovremennoi Klinicheskoi Mediciny (The Bulletin of Contemporary Clinical Medicine)* 2015; 8(5):18–26 (in Russian).

23. Vizel I.Yu., Vizel A.A., Shaimuratov R.I. X-ray, laboratory, and functional parallels in intrathoracic sarcoidosis. *Ter. Arkh.* 2015; 87(3):48–52 (in Russian). doi: 10.17116/terarkh201587348-52

24. Lemos-Silva V., Araújo P.B., Lopes C., Rufino R., da Costa C.H. Epidemiological characteristics of sarcoidosis patients in the city of Rio de Janeiro, *Brazil. J. Bras. Pneumol.* 2011; 37(4):438–445. doi: 10.1590/s1806-

37132011000400005

25. Fernández González S, López González R. Epidemiology, presentation forms, radiological stage and diagnostic methods of sarcoidosis in the area of Leon (2001-2008). *Rev. Clin. Esp.* 2011; 211(6):291–297 (in Spanish). doi: 10.1016/j.rce.2011.03.001

26. Doubková M., Binková I., Skřičková J. Sarcoidosis-diagnostics, prognosis and therapy. A retrospective analysis. *Vnitr. Lek.* 2012; 58(10):735–742 (in Czech).

27. Dhagat P.K., Singh S., Jain M., Singh S.N., Sharma R.K. Thoracic sarcoidosis: Imaging with high resolution computed tomography. *J. Clin. Diagn. Res.* 2017; 11(2):TC15-TC18. doi: 10.7860/JCDR/2017/24165.9459

28. Akten H.S., Kilic H., Celik B., Erbas G., Isikdogan Z., Turktas H., Kokturk N. Diagnostic yield of transbronchial biopsy in comparison to high resolution computerized tomography in sarcoidosis cases. *Asian Pac. J. Cancer Prev.* 2018; 19(4):1029–1033. doi:10.22034/APJCP.2018.19.4.1029

29. Spagnolo P., Sverzellati N., Wells A.U., Hansell D.M. Imaging aspects of the diagnosis of sarcoidosis. *Eur. Radiol.* 2014; 24(4):807–816. doi: 10.1007/s00330-013-3088-3

30. Terpigorev S.A., El-Zein B.A., Vereshchagina V.M., Paleev N.R. Sarcoidosis: problems in classification. *Vestn. Ross. Akad. Med. Nauk* 2012; (5):30–37 (in Russian).

Информация об авторах:

Анатолий Васильевич Леншин, д-р мед. наук, профессор, ведущий научный сотрудник лаборатории функциональных методов исследования дыхательной системы, врач-рентгенолог отделения лучевой диагностики, Федеральное государственное бюджетное научное учреждение «Дальневосточный научный центр физиологии и патологии дыхания»; e-mail: lenshin42@mail.ru

Елена Александровна Игнатьева, врач-рентгенолог, отделение лучевой диагностики, Федеральное государственное бюджетное научное учреждение «Дальневосточный научный центр физиологии и патологии дыхания»; e-mail: dncfpd@dncfpd.ru

Андрей Валерьевич Ильин, канд. мед. наук, зав. отделением лучевой диагностики, врач-рентгенолог, Федеральное государственное бюджетное научное учреждение «Дальневосточный научный центр физиологии и патологии дыхания»; e-mail: alero82@yandex.ru

Юлий Михайлович Перельман, член-корреспондент РАН, д-р мед. наук, профессор, зам. директора по научной работе, зав. лабораторией функциональных методов исследования дыхательной системы, Федеральное государственное бюджетное научное учреждение «Дальневосточный научный центр физиологии и патологии дыхания»; e-mail: jperelman@mail.ru

Author information:

Anatoliy V. Lenshin, MD, PhD, DSc (Med.), Professor, Roentgenologist, Leading Staff Scientist of Laboratory of Functional Research of Respiratory System, Far Eastern Scientific Center of Physiology and Pathology of Respiration; e-mail: lenshin42@mail.ru

Elena A. Ignat'eva, MD, Roentgenologist of Department of X-Ray Diagnostics, Far Eastern Scientific Center of Physiology and Pathology of Respiration; e-mail: dncfpd@dncfpd.ru

Andrey V. Il'in, MD, PhD, Roentgenologist, Head of Department of X-Ray Diagnostics, Far Eastern Scientific Center of Physiology and Pathology of Respiration; e-mail: alero82@yandex.ru

Juliy M. Perelman, MD, PhD, DSc (Med.), Corresponding member of RAS, Professor, Deputy Director on Scientific Work, Head of Laboratory of Functional Research of Respiratory System, Far Eastern Scientific Center of Physiology and Pathology of Respiration; e-mail: jperelman@mail.ru

Поступила 12.01.2021
Принята к печати 28.01.2021

Received January 12, 2021
Accepted January 28, 2021